

## Hersenabces

Een abces is een afgekapselde holte die bacteriën en dood weefselmateriaal bevat (pus). Een abces kan overal in het lichaam voorkomen, ook in de grote en kleine hersenen. Abscessen in het lichaam treden vooral op daar waar zich dode ruimtes bevinden bij een trage stofwisseling, zoals b.v. het geval is in haarzakjes. Een ziekte als diabetes (suikerziekte), vooral als deze niet goed is ingesteld, kan het ontstaan van een abces bevorderen. Ook een slechte hygiëne speelt een rol, zodat abscessen veel vaker in de minder ontwikkelde landen gezien worden. Een hersenabces is in Nederland betrekkelijk zeldzaam.

### ONTSTAAN EN VOORKOMEN

Abscessen kunnen zowel in de grote als in de kleine hersenen voorkomen. Er zijn twee ontstaanswijzen:

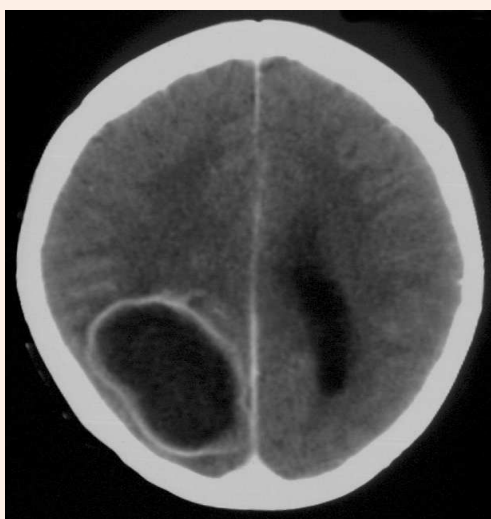
- Directe groei vanuit de omgeving. Meestal gaat het daarbij om een ontstoken oor waarbij de ontsteking doorbreekt naar de hersenen en daar een abces vormt. Zo kan ook een abces ontstaan vanuit een van de neusbijholten. Een abces kan gevormd worden als gevolg van een ontsteking rond een vreemd lichaam, zoals een kogel. Vooral houtdelen (splinters) geven nog wel eens aanleiding tot een abces. Tenslotte is er nog de zeldzame oorzaak van een aangeboren fistelgangetje van de huid dat via de verbinding naar de buitenwereld tot een hersenabces kan leiden.
- Gevormd door bacteriën die vanuit ontstekingshaarden elders worden aangevoerd, bijvoorbeeld vanuit een ontstoken gebit. Bij een hartafwijking waarbij het bloed vanuit de aders een directe verbinding heeft met de slagaders ontbreekt de filtering door de longen en kunnen bacteriën makkelijk tot in de hersenen verslept worden.

### SYMPTOMEN OF VERSCHIJNSELEN

De verschijnselen van een hersenabces zijn dezelfde als die van een ander ruimte innemend proces in de hersenen, zoals b.v. een [hersentumor](#). Patiënten kunnen klagen over hoofdpijn, of er kunnen zich neurologische uitvalsverschijnselen of [epileptische aanvallen](#) voordoen. Wanneer een abces zich in de kleine hersenen bevindt zijn de symptomen ook weer dezelfde als die van een tumor in de achterste schedelgroeve, namelijk hoofdpijn, misselijkheid en braken, duizeligheid, onzekerheid en het optreden van een waterhoofd ([hydrocefalie](#)). Hoewel het gaat om een ontsteking is er lang niet altijd sprake van koorts. Wel is vaak bij bloedonderzoek te zien dat er sprake is van een ontsteking.

### AANVULLEND ONDERZOEK

Meestal zal bij het optreden van bovengenoemde symptomen een [CT-scan](#) als eerste onderzoek worden gedaan. Een abces is daarop te zien als een ringvormige structuur met een na contrast fel aankleurende rand. Om het abces heen is meestal hersenzwelling (oedeem). Er zijn echter ook hersentumoren die er vrijwel net zo kunnen uitzien, zodat soms de diagnose pas bij operatie wordt gesteld. Dit geldt vooral als er van tevoren geen vermoeden bestaat van een hersenabces door het ontbreken van ontstekingsverschijnselen. Eventueel kan nog een [MRI](#) worden gedaan als de CT-scan onvoldoende duidelijkheid biedt. Er kan ook sprake zijn van meer dan één hersenabces.



*CT-scan van een groot hersenabces, te herkennen als de zwarte vlek met de witte rand. Het zwarte deel is de pus (etter), de rand het kapsel van het abces, dat na het geven van contrast op de scan "aankleurt".*

## BEHANDELING

Een hersenabces is een aandoening die goed te behandelen is en waarbij vrijwel altijd volledige genezing optreedt. Er zijn in principe drie behandelingsmethodes:

1. *Behandeling met antibiotica.* Deze zal alleen slagen als de antibiotica nog in het abces kunnen doordringen, dus wanneer het abces nog niet volledig is afgekapseld. Een bijkomend probleem is het bestaan van een z.g. bloed-hersen-barrière, een afscherming van de hersenen ten opzichte van de bloedbaan wat het doordringen van allerlei medicijnen, ook antibiotica, in de hersenen belemmert. Er zijn zelfs antibiotica die in het geheel niet deze barrière kunnen passeren. Een dergelijke behandeling kan alleen als het (beginnende) abces vroeg is opgespoord en als de veroorzakende bacterie bekend is. De behandeling zal bestaan uit het langdurig (minstens 6 weken) geven van antibiotica via een infuus.
2. *Stereotactisch (of via een gaatje in de schedel) leegmaken* van het abces door de pus er uit te zuigen en eventueel de holte nog te spoelen. Daarna zal in elk geval ook weer een langdurige antibiotische behandeling plaatsvinden. Uit het verkregen materiaal kan worden vastgesteld om welke bacterie het gaat, zodat de antibiotica zeer gericht gegeven kunnen worden. De stereotactische behandeling zal vooral gekozen worden bij diep gelegen abscessen of wanneer er sprake is van meerdere haarden.
3. *Operatief.* De operatie van een abces verloopt net zo als die van een hersentumor. Er wordt een luikje in de schedel gemaakt, waarna na het openen van het harde hersenvlies de abcesholte wordt gelegegd en gespoeld. Een eventueel vreemd lichaam zal worden verwijderd. Er kan een slangetje (drain) in de abcesholte worden achtergelaten. Daarna zal ook weer een langdurige antibiotische behandeling plaatsvinden.

Welke behandeling plaatsvindt hangt af van de oorzaak van het abces, de grootte, de verschijnselen, de plaats en of er meerdere abscessen bestaan. Soms vindt een combinatie van bovengenoemde behandelingen plaats.

## COMPLICATIES

De complicaties zijn in grote lijnen dezelfde als die van iedere hersenoperatie en hangen af van de grootte en ligging van het abces (zie hiervoor de folder "[Over Neurochirurgie](#)"). Een bedreigende complicatie kan zijn wanneer het abces doorbreekt en de inhoud in de hersenkamers terecht komt. Er is dan sprake van een uitgebreide verspreiding van de ontsteking.

## NA DE OPERATIE

Na de operatie wordt langdurig met antibiotica via een infuus, en eventueel na enige tijd als tablet of capsule, behandeld. Over het algemeen wordt uitgegaan van een periode van zes weken, een periode die vooral samenhangt met de slechte doordringbaarheid van het hersenweefsel. In deze periode zal ook gekeken worden of er nog een behandelbare oorzaak bestaat, zoals b.v. een slecht gebit.

## RECIDIEF

Een hersenabces is goed te behandelen, waarbij vrijwel altijd een volledige genezing plaatsvindt. Tenzij de onderliggende oorzaak blijft bestaan komt een hersenabces niet meer terug. Het litteken dat na het abces overblijft geeft nog wel eens aanleiding tot **epilepsie**, die echter met medicijnen goed te behandelen is. In een heel enkel geval kan hardnekkige epilepsie nog wel eens de reden zijn om dit litteken, feitelijk het abceskapsel, te verwijderen, maar ook dan is niet gegarandeerd dat de toevallen wegblijven.

## MEER INFORMATIE?

Voor deze folder is de tekst gebruikt van de Nederlandse Vereniging van Neurochirurgen (NVDN). In de tekst zijn sommige woorden onderstreept. Ook van deze onderwerpen heeft de (NVDN) folders gemaakt. Deze zijn verkrijgbaar bij uw eigen behandelaar. Bovendien staan alle folders op de website van de NVDN: <http://www.nvdn.org> voorlichting.

Ruimte voor notities en vragen: