

## Thoracale hernia

# Hernia van de borstwervelkolom

### INLEIDING

Een hernia is een ander woord voor uitstulping. Een uitstulping van de tussenwervelschijf wordt ook wel een Hernia Nuclei Pulposi (HNP) genoemd. Deze uitstulping kan op een zenuw drukken, waardoor pijnklachten in een arm (bij een nekhernia), been (bij een hernia van de rug) of delen van de romp (bij een borstwervelhernia) kunnen optreden.

Hernia operaties zijn de meest frequent door neurochirurgen uitgevoerde ingrepen; jaarlijks worden in Nederland ongeveer 11.000 hernia operaties uitgevoerd, waarvan ruim 9000 door neurochirurgen. Hernia's kunnen overal in de wervelkolom voorkomen. Het meest frequent zijn de hernia's in de onderrug, gevolgd door de nekhernia. Hernia's van de borstwervelkolom zijn erg zeldzaam: minder dan 0.5% van de hernia's die worden geopereerd bevinden zich in de borstwervelkolom!

### ANATOMIE VAN DE BORSTWERVELKOLOM

De borstwervelkolom bestaat uit 12 wervels (Thoracale wervels 1 t/m 12, afgekort Th1-12). De beweeglijkheid van de borstwervelkolom is door de aanwezigheid van de ribben (die vast zitten aan de borstwervels) en door de tonvorm van de borstkas, zeer beperkt. Dit in tegenstelling tot de halswervelkolom en de lendenwervelkolom, waar de beweeglijkheid groot is. Waarschijnlijk is de beperkte beweeglijkheid van de borstwervelkolom de voornaamste reden waarom borstwervel hernia's zo zeldzaam zijn. Een andere reden is dat de tussenwervelschijven van de borstwervelkolom kleiner en platter zijn dan die van de halswervel- en de lendenwervelkolom (zie [nekhernia](#) en [hernia van de rug](#)).

Het borstwervelkanaal wordt van boven naar beneden op ieder niveau gevormd door de wervelbogen, die vastzitten aan de wervellichamen, en die aan de achterkant uitlopen in een uitsteeksel (het doornuitsteeksel). Binnen in het wervelkanaal loopt van boven naar beneden het ruggenmerg. Het ruggenmerg ligt binnen in een koker van hersenvliezen, de zogenaamde durale zak (de dura is het vlies dat de hersenen en het ruggenmerg omhult), waarin het in hersenvocht (liquor) schokvrij is opgehangen. Vanuit het ruggenmerg ontspringen de zenuwwortels. Omhuld door een manchet van hersenvlies verlaten deze zenuwwortels één voor één telkens links en rechts tussen twee wervels het wervelkanaal. Het kanaaltje waardoorheen de zenuwwortel het wervelkanaal verlaat ligt dicht bij de tussenwervelschijf. Als zich op die plek een uitstulping van de tussenwervelschijf ontwikkelt kan dat aanleiding geven tot beklemming van de zenuwwortel, waardoor herniaverschijnselen kunnen optreden, zoals rugpijn, uitstralende pijn langs de ribbenboog, als dan niet met gevoelsstoornissen (tintelingen, gevoelsverlies) in het verzorgingsgebied van de beklemde zenuwwortel.

De meeste thoracale hernia's komen in de onderste helft van de borstwervelkolom (tussen Th7 en Th12) voor.

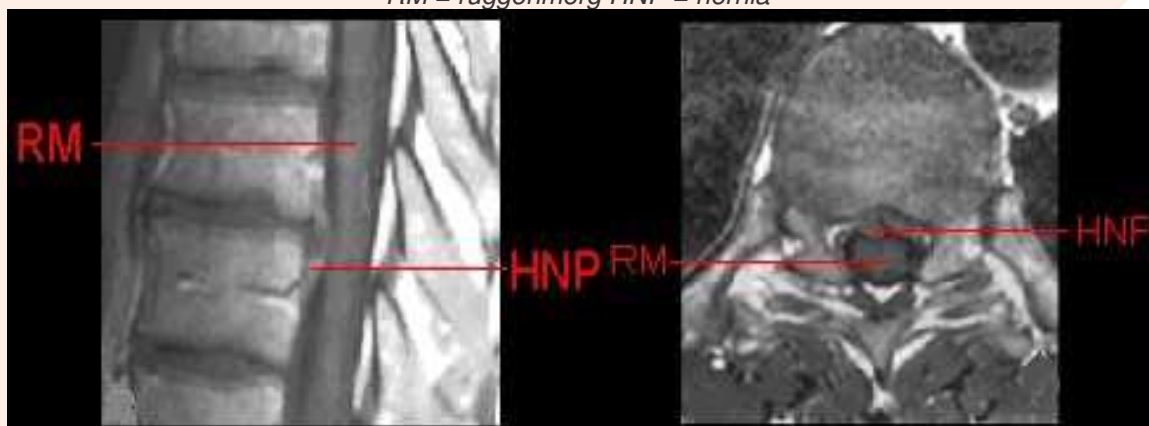
### DE HERNIA

Slijtage (of degeneratie) van de tussenwervelschijf is een proces dat tijdens het leven bij ieder mens in meerdere of mindere mate plaatsvindt. Dat kan aanleiding geven tot klachten, hoewel dat lang niet altijd het geval is. Indien er degeneratie van de tussenwervelschijf optreedt, kan deze gaan uitpuilen. Soms ontstaat zelfs een scheur in de vezelring van de schijf, waardoorheen dan stukjes van de weke kern naar buiten kunnen worden geperst, meestal bij de plaats waar de zenuwwortel het wervelkanaal verlaat. Iedereen kan een hernia krijgen, en waarom dit bij de één wel en bij de ander niet gebeurt is onbekend. Wel kunnen in bepaalde families hernia's iets vaker optreden.

De eerste verschijnselen die door een hernia van de borstwervelkolom worden veroorzaakt bestaan in meer dan 60 % van de gevallen uit pijn midden onder de schouderbladen, soms met uitstraling langs een rib. Vaak treedt er ook een vermindering van het gevoel op links of rechts op de borstkas (in het verzorgingsgebied van de beknelde zenuw). Wanneer de hernia beknelling veroorzaakt van het ruggenmerg zijn de verschijnselen vaak ernstiger. Dan kan er sprake zijn van krachtsvermindering in de benen, spasticiteit van de benen, gevoelsverlies van delen van de romp (borstkas en buikwand) en de benen (zie [cervicale myelopathie](#)). Bovendien kunnen incontinentie verschijnselen (ongewild verlies van urine en/of ontlasting) optreden vanwege beknelling van de verantwoordelijke zenuwbanen, of doordat

de hernia de bloedvoorziening in het ruggenmerg verstoort (beknelling van een belangrijke ruggenmergslagader aan de voorzijde van het ruggenmerg).

*MRI van een thoracale hernia  
RM = ruggenmerg HNP = hernia*



*Links: een overlangse MRI-opname*

*rechts: een dwarse MRI - opname*

## HET STELLEN VAN DE DIAGNOSE

Om aan te tonen dat de klachten en/of verschijnselen van de patiënt inderdaad veroorzaakt worden door een uitstulping van een tussenwervelschijf, moet verder onderzoek worden verricht. Er zijn vier soorten onderzoek die daarvoor in aanmerking komen:

1. [MRI](#) (Magneet Scan). Dit onderzoek is tegenwoordig het onderzoek van eerste keus. In de meeste gevallen zal het mogelijk zijn om hiermee de diagnose hernia te stellen. Niet overal is een MRI apparaat beschikbaar, zodat in die gevallen vaak zal worden gekozen voor de CT-scan.
2. [CT scan](#) (Computer Tomogram), bij voorkeur (eventueel) in combinatie met een contrast onderzoek (de contrastvloeistof wordt zoals bij [caudografie](#) ingebracht via een ruggenprik). Vooral de botstructuren van de wervelkolom kunnen met de CT-scan goed worden afgebeeld, hetgeen informatie geeft die van belang is bij de keuze van het soort operatie dat nodig is. De CT-scan kan dus tevens aanvullende informatie verstrekken bij een patiënt die eerder een MRI-onderzoek heeft ondergaan.
3. [Röntgenfoto](#) van de borstwervelkolom. Met deze foto kan de diagnose hernia niet worden gesteld, maar vaak is dit toch het eerste onderzoek dat wordt gedaan. Deze foto geeft informatie over de botstructuren waaruit de wervelkolom is opgebouwd. Hiermee is het mogelijk om botafwijkingen, standafwijkingen, tekenen van slijtage, etc. vast te stellen. Bovendien zullen de meeste neurochirurgen bij de planning van, en ook ter oriëntatie tijdens, een operatie van een thoracale hernia gebruik willen maken van deze "gewone" röntgenfoto.
4. Spinale [angiografie](#). In uitzonderlijke gevallen (als de hernia zich in een gebied bevindt waar doorgaans ook de grote ruggenmerg slagader het wortel- en wervelkanaal binnen komt (de zogenaamde arteria radicularis magna van Adamkiewicz) kan er behoefte bestaan om voorafgaand aan de operatieve behandeling van een thoracale hernia een afbeelding te hebben van de bloedvoorziening van het ruggenmerg.

## DE OPERATIE

Niet iedere thoracale hernia hoeft te worden geopereerd. Wanneer sprake is van alleen milde pijnklachten zal vaak een "conservatief" (d.w.z. niet-operatief) behandelregime volgen. Bij onbehandelbare onhoudbare pijn klachten, en indien sprake is van (ernstige) neurologische stoornissen zal over het algemeen worden gekozen voor operatie.

Evenals bij de nekhernia en de hernia onder in de rug bestaan er voor de behandeling van de hernia van de borstwervelkolom meerdere benaderingen. De operatie gebeurt meestal onder volledige narcose. Het is nooit aangetoond dat de ene methode beter is dan de andere, zodat iedere neurochirurg zal kiezen voor die techniek waarin hij/zij vertrouwen heeft, toegespitst op de specifieke problematiek van de individuele patiënt.

Het belangrijkste verschil met de hernia onder in de rug is dat zich onderin een bundel zenuwvezels bevindt (de cauda equina of paardenstaart), terwijl op thoracaal niveau langs het ruggenmerg moet worden geopereerd. In tegenstelling tot de zenuwbundel kan het ruggenmerg niet opzij gehouden worden. Bij operatie zal zelfs aanraken van het ruggenmerg vermeden moeten worden.

De verschillende operatie methodes zijn:

- *De achterste (transpediculaire) benadering* via de achterzijde van de borstwervelkolom. Daarbij worden het tussenwervelgewricht en het gewrichtsvoetje van de wervel verwijderd, om zodoende een hernia die zich aan de zijkant van de tussenwervelruimte bevindt te kunnen verwijderen.
- *De zijdelingse (laterale) benadering*, waarbij behalve het gewricht en het boogvoetje bovendien het zijuitsteeksel en een deel van de rib worden verwijderd. Daardoor is het mogelijk om ook hernia's (en botrichels) die zich in het midden van het wervelkanaal bevinden te verwijderen.
- *De voorste (transthoracale) benadering*, waarbij geopereerd wordt via de borstholte. Bij deze methode wordt de wervelkolom aan de voorzijde, door middel van een opening in de borstkas, geopend. De neurochirurg verwijdert het deel van het wervellichaam tot de voorkant van het wervelkanaal. Daarna kunnen eventuele richels verwijderd worden. Meestal vinden deze operaties plaats in teamverband, waarbij thoraxchirurg en neurochirurg samenwerken. Inmiddels zijn technieken ontwikkeld die het mogelijk maken om een dergelijke operatie uit te voeren met behulp van een endoscoop (kijk-operatie), waarbij enkele kleine openingen in de borstkas worden gemaakt.
- *De voorste (transsternale) benadering* is een techniek die soms wordt toegepast voor hernia's van de bovenste borstwervels (Th1 t/m Th3). Ook deze operatie wordt uitgevoerd tezamen met een thoraxchirurg, omdat een deel van de borstkas moet worden geopend teneinde op de juiste plaats van de borstwervelkolom uit te kunnen komen.

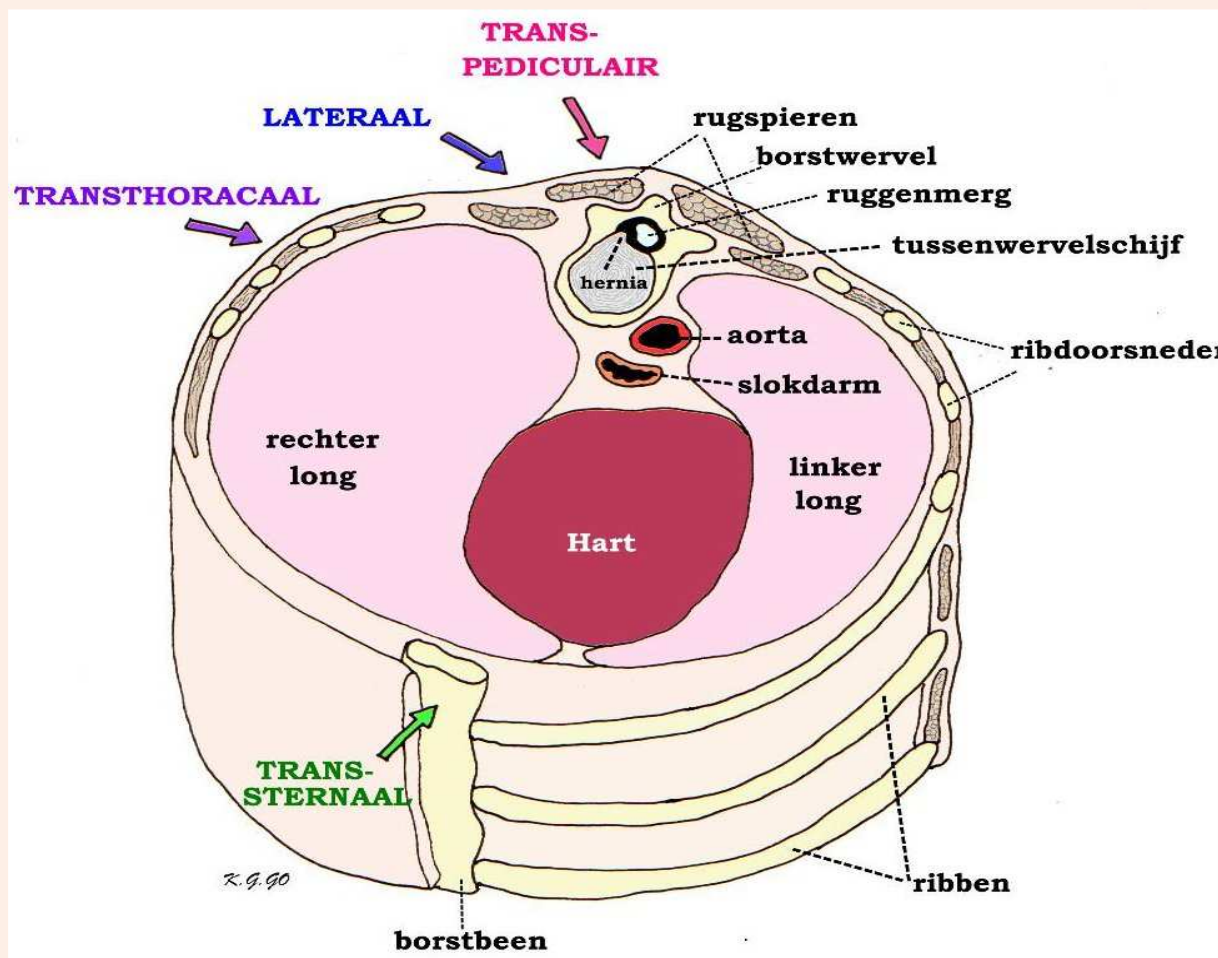
## OPERATIERISICO'S

Zoals bij iedere operatie zijn er ook aan de operatie van de thoracale hernia risico's verbonden. De kans dat die optreden is echter zeer gering. Desalniettemin kan er een toename van uitvalsverschijnselen (verlammingen, gevoelsverlies) optreden. Een ontsteking van de operatiewond of van de tussenwervelruimte komt een enkele keer voor, en ook nabloeding in het operatiegebied kan optreden. Wanneer via de borstholte wordt geopereerd, kunnen er problemen optreden van de longen, het hart, de slokdarm en kan beschadiging van een stembandzenuw, of een zenuw die verantwoordelijk is voor de beweging van het middenrif, worden veroorzaakt. Ook de kansen hierop zijn zeer gering, maar niet nul.

## TENSLOTTE

Omdat een hernia van de borstwervelkolom veel minder vaak voorkomt dan die op andere niveau's wordt de diagnose meestal niet direct gesteld. Vanwege de theoretisch wat grotere risico's en vanwege het feit dat het minder om een routineoperatie gaat, zal meestal wat langer worden gewacht op een spontane verbetering van de klachten. Van alle hernia's is immers bekend dat een groot percentage vanzelf over gaat.

Thoracale hernia



Dwarsdoorsnede door de borstkas met als inhoud het hart, de longen, de grote lichaamsslagader (aorta) en slokdarm. Om het verloop van de ribben te tonen is aan de linker zijde de huid verwijderd. Er is een hernia (uitstulping) van de tussenwervelschijf die in het wervelkanaal het ruggenmerg heeft ingedeukt en verdrongen. Schematisch zijn de verschillende toegangswegen aangegeven:

- 1] transpediculair d.w.z. dwars door het wervelboogvoetje (pedikel) dat verwijderd moet worden;
- 2] lateraal, waarbij ook een stuk van het wervellichaam verwijderd moet worden;
- 3] transthoracaal d.w.z. dwars door de borstkas heen;
- 4] transsternaal d.w.z. door het borstbeen of sternum.

**MEER INFORMATIE?**

Voor deze folder is de tekst gebruikt van de Nederlandse Vereniging van Neurochirurgen (NVDN). In de tekst zijn sommige woorden onderstreept. Ook van deze onderwerpen heeft de (NVDN) folders gemaakt. Deze zijn verkrijgbaar bij uw eigen behandelaar.

Bovendien staan alle folders op de website van de NVDN: <http://www.nvdn.org/voorlichting>.

Ruimte voor het noteren van notities en vragen: