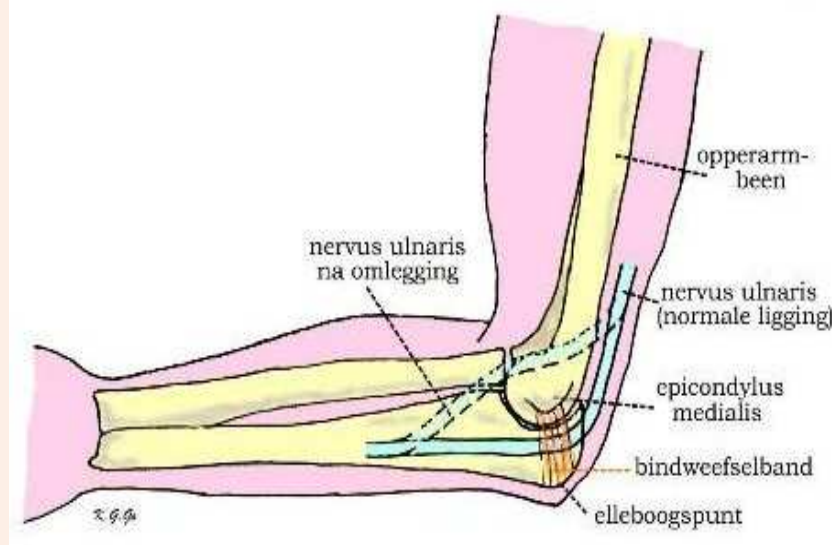


Sulcus nervi ulnaris syndroom

INLEIDING

Onder ulnaris neuropathie of sulcus nervi ulnaris syndroom wordt een aandoening van een van de drie [armzenuwen](#), de nervus ulnaris of elleboogzenuw, verstaan. Indien deze zenuw wordt geïrriteerd is dat meestal ter hoogte van zijn verloop in de elleboog. Daar loopt de nervus ulnaris aan de binnenzijde oppervlakkig en langs een benig uitsteeksel (bekend als het "telefoonbotje") en is daar kwetsbaar voor beschadiging. De aandoening wordt ook wel sulcus nervi ulnaris syndroom genoemd, naar de groeve waarin de elleboogzenuw verloopt.



KLACHTEN

De klachten worden veroorzaakt door beknelling of voortdurende irritatie van de zenuw en bestaan uit een pijnlijk tintelend gevoel in het verzorgingsgebied, dat wil zeggen de pink en een deel van de ringvinger. Een ieder kent deze ervaring tijdelijk bij het ongelukkig stoten van de elleboog waarbij de zenuw geraakt wordt. Ook kan gevoelsvermindering in pink en ringvinger optreden en kan krachtsverlies in de hand optreden, waarbij deze daarbij dunner wordt. Misleidend is daarbij dat de pijnklachten en tintelingen dan vaak afnemen. In het verst gevorderde geval treden standverandering van de vingers op door het krachtverlies van de kleine handspieren (klauwhand) vaak zijn de tintelingen en de pijn dan reeds verdwenen. De klachten van tintelingen treden voortdurend op en kunnen verergerd worden door bewegen van de elleboog. De tintelingen zijn hinderlijk maar bij gevoelstoornissen en krachtsvermindering welke soms al vroeg in het ziektebeloop kan optreden is een bezoek aan de arts aangewezen. Soms komt ulnaropathie aan beide armen voor.

OORZAAK

Meestal is geen aanleiding aan te geven voor de voortdurende irritatie van de zenuw ter hoogte van zijn kwetsbare punt in de elleboog, maar regelmatige krachtige buig- en strekbewegingen van de elleboog (bijvoorbeeld bij het bedienden van apparaten) kunnen de klachten doen ontstaan. Bij een minderheid van de patiënten is de zenuw extra beweeglijk en glijdt hij bij buigen van de elleboog telkens over het botuitsteeksel (epicondylus medialis). Ook kan de zenuw in de verdrinking komen door een te nauwe bindweefselband die over de zenuw loopt van de epicondylus medialis naar de punt van de elleboog (olecranon). Misschien dat dit irritatie van de zenuw kan bevorderen. Tenslotte kan een beschadiging van de zenuw optreden door uitwendig letsel, voortdurende druk of door een vroeger doorgemaakt letsel zoals een botbreuk.

ONDERZOEK

Op grond van het klachtenpatroon kan de diagnose worden vermoed. Bij lichamelijk onderzoek kunnen gevoelstoornissen in pink en de aangrenzende helft van de ringvinger worden gevonden en soms ook krachtvermindering van de kleine handspieren zodat het sluiten en spreiden van de vingers niet goed meer mogelijk is. De handspieren kunnen dunner worden (atrofie) zodat de hand knokkelig wordt en er sleuven tussen de middenhandsbeentjes ontstaan. Vaak is de zenuw in zijn verloop in de elleboog drukgevoelig en kunnen de klachten van pijnlijke tintelingen door kloppen op de zenuw worden opgewekt.

Een soortgelijk klachtenpatroon van pijnlijke tintelingen in de hand, dat daarom verwarring omtrent de diagnose kan geven, komt voor bij beknelling van een zenuw door een nekhernia, door artrose (slijtage) van nekwevels, of door het bestaan van nauwe ruimtelijke verhoudingen in de schouder (zogenaamd [scalenus syndroom](#) of halsrib syndroom). Deze oorzaken dienen door het neurologisch onderzoek te worden uitgesloten omdat ze een andere behandeling vereisen.

Om de diagnose te bevestigen wordt een spieronderzoek aangevraagd (EMG = electromyografie), waarop dan een vertraging van de zenuwgeleiding is te zien over het deel van de nervus ulnaris rond de elleboog. Behoudens het zekerstellen van de diagnose kan daarbij tevens worden uitgesloten of de zenuw niet op een andere plaats in de knel zit. Wanneer het vermoeden bestaat op een botafwijking kan een Röntgenfoto van de elleboog worden gemaakt.

BEHANDELING

Als de diagnose ulnaropathie ter hoogte van de elleboog zeker is zal de neurochirurg de behandelingsmogelijkheden met de patient bespreken. Soms is geen behandeling nodig of kan door vermijden van te intensieve armbewegingen worden afgewacht of de klachten verdwijnen.

Bij blijvende hinderlijke tintelingen en pijn in pink en ringvinger kan een operatie aangewezen zijn. Daarbij wordt de zenuw ter hoogte van de elleboog vrijgelegd en iets naar de buigzijde verplaatst waar hij in de weke weefsel wat vrijer ligt (ulnaristranspositie). Soms wordt ervoor gekozen de zenuw alleen maar vrij te leggen en niet te verplaatsen (ulnaris neurolyse), waarbij de bindweefselband die van de epicondylus ulnaris naar de elleboogspunt verloopt, wordt doorgesneden.

De ingreep wordt i.p. altijd onder algehele narcose verricht. Indien er geen tintelingen meer bestaan maar gevoelstoornissen en krachtsvermindering de voornaamste klachten zijn, zal de tijd moeten leren, hoe het herstel zal zijn. Voor de operatie moeten bloedverdunnende medicijnen, in overleg met de arts, gestaakt worden.

NA DE OPERATIE

De ingreep kan in dagbehandeling, poliklinisch of tijdens een (korte) opname plaatsvinden en na de operatie wordt doorgaans een draagdoek aangemeten. Na enige uren is de verdoving uitgewerkt en kan napijn met paracetamol (eventueel met codeïne) worden bestreden.

De vingers en de hand kunnen gewoon worden bewogen. Rust van de elleboog voor de wondgenezing is wenselijk gedurende ongeveer 3 tot 5 dagen. De wond moet droog blijven Bij overmatige pijn of uitvloed uit de wond dient contact te worden opgenomen met de huisarts of de behandelend neurochirurg. Na ongeveer 14 dagen worden de hechtingen verwijderd.

GEVOLGEN VAN DE OPERATIE

De tintelingen in de vingers nemen geleidelijk af. Bij het bestaan van gevoelsvermindering en zeker bij krachtverlies in de hand zal doorgaans slechts geringe of geen verbetering te verwachten zijn. De onaangename sensaties verdwijnen vaak wel. Het litteken rond de elleboog is ongeacht de hechtmethode wat minder fraai maar wordt in de loop van de tijd acceptabel.

COMPLICATIES

Bij alle ingrepen dus ook bij ulnaristranspositie en neurolyse kunnen complicaties optreden. Deze komen evenwel zelden voor en bestaan uit infecties en nabloedingen. Het meest voorkomend is dat de operatie niet tot het gewenste doel leidt en de tintelingen en pijn blijven bestaan. Soms is opnieuw opereren aangewezen maar het kan ook zijn dat er letsel in de zenuw aanwezig is waaraan operatief niets gedaan kan worden.

MEER INFORMATIE?

Voor deze folder is de tekst gebruikt van de Nederlandse Vereniging van Neurochirurgen (NVDN). In de tekst zijn sommige woorden onderstreept. Ook van deze onderwerpen heeft de (NVDN) folders gemaakt. Deze zijn verkrijgbaar bij uw eigen behandelaar.

Bovendien staan alle folders op de website van de NVDN: <http://www.nvdn.org> voorlichting.